

ARTIGO DE REVISÃO/REVIEW ARTICLE

Síndrome Radiológica Isolada em Idade Pediátrica: O Modelo Clínico Ideal para o Estudo da Remielinização?**Radiologically Isolated Syndrome in Pediatric Age: The Ideal Clinical Model for the Study of Remyelination?**Joana Silva ¹,  Ricardo Faustino ²,  Filipe Palavra ^{3,*}

1-Faculdade de Medicina / Universidade de Coimbra, Coimbra, Portugal

2-Instituto de Biofísica e Engenharia Biomédica, Faculdade de Ciências / Universidade de Lisboa; Escola Superior de Saúde Ribeiro Sanches; Escola Superior de Saúde da Cruz Vermelha Portuguesa, Lisboa, Portugal

3-Centro de Desenvolvimento da Criança - Neuropediatria, Hospital Pediátrico; Instituto de Investigação Clínica e Biomédica de Coimbra (ICBR); Centro Clínico e Académico de Coimbra / Centro Hospitalar e Universitário de Coimbra; Universidade de Coimbra, Coimbra, Portugal

DOI: <https://doi.org/10.46531/sinapse/AR/210032/2022>**Informações/Informations:**

Artigo de Revisão, publicado em Sinapse, Volume 22, Número 1, janeiro-março 2022. Versão eletrónica em www.sinapse.pt;

Review Article, published in Sinapse, Volume 22, Number 1, January-March 2022. Electronic version in www.sinapse.pt

© Autor (es) (ou seu (s) empregador (es)) e Sinapse 2022. Reutilização permitida de acordo com CC BY-NC. Nenhuma reutilização comercial. © Author(s) (or their employer(s)) and Sinapse 2022. Re-use permitted under CC BY-NC. No commercial re-use.

Palavras-chave:

Criança;
Esclerose Múltipla;
Ressonância Magnética.

Keywords:

Child;
Magnetic Resonance Imaging;
Multiple Sclerosis.

***Autor Correspondente / Corresponding Author:**

Filipe Palavra
Centro de Desenvolvimento da Criança – Neuropediatria
Hospital Pediátrico
Avenida Afonso Romão
3000-602 Coimbra, Portugal
fpalavra@fmed.uc.pt

Recebido / Received: 2021-05-16

Aceite / Accepted: 2022-01-25

Publicado / Published: 2022-04-07

Resumo

A síndrome radiológica isolada (RIS) corresponde a uma situação clínica em que são identificadas em exames de imagem, nomeadamente de ressonância magnética, lesões de características desmielinizantes consideradas típicas de esclerose múltipla, sem que o indivíduo tenha tido, em algum momento, qualquer manifestação clínica a elas atribuível. Por este motivo, é a RIS habitualmente considerada como uma fase pré-sintomática da esclerose múltipla, o que a torna um alvo de investigação extremamente apetecível, no sentido de se modificar o risco de que se venha a desenvolver essa mesma doença. A RIS pode ser diagnosticada em idade pediátrica, mas são extremamente escassos os dados existentes sobre esta condição, de manifestação tão precoce na vida. Neste trabalho, far-se-á uma revisão narrativa sobre a RIS em idade pediátrica, refletindo-se criticamente sobre o benefício do seu estudo, particularmente para o (eventual) desenvolvimento de estratégias terapêuticas promotoras da remielinização e neuroproteção.

Abstract

Radiologically isolated syndrome (RIS) is a condition in which imagiological findings suggestive of demyelination, specifically multiple sclerosis, are seen in neurologically asymptomatic individuals. Hence, RIS is usually referred to as a pre-symptomatic stage of multiple sclerosis, making it an interesting research object, with the goal of modifying the risk of subsequent evolution to that demyelinating disease. RIS can be diagnosed in children and adolescents, but the data available on this condition for this age range is still scarce. This review on pediatric RIS focuses on the benefit of its research, specifically aiming at the eventual development of therapeutic interventions that, in the future, will eventually promote remyelination and neuroprotection.

Introdução

A síndrome radiológica isolada (RIS, do inglês *radiologically isolated syndrome*) foi definida pela primeira vez por Darin Okuda *et al* em 2009, correspondendo a uma situação em que são encontradas, através de ressonância magnética (RM) realizada por qualquer outra causa, lesões típicas de esclerose múltipla (EM), na ausência de qualquer manifestação clínica associada à doença desmielinizante.¹ Desde a sua definição, esta condição tem sido estudada em adultos, apesar de não existirem, até ao momento, consensos sobre a sua gestão clínica. No entanto, é na população pediátrica que esta ausência de conhecimento robusto se agudiza.^{2,3}

Verificou-se que em 36,1%-42% das crianças diagnosticadas com RIS ocorreu pelo menos um evento clínico num intervalo mediano de 2 anos,^{2,3} demonstrando-se o elevado risco de evolução para EM. Estes achados revelam, consequentemente, a importância de caracterizar bem o diagnóstico de RIS na população pediátrica, a relação entre esta condição e a EM, os fatores de risco associados a esta conversão, a abordagem clínica após o diagnóstico e ainda a relação risco/benefício associada à implementação de terapêutica dirigida.

Por outro lado, a população de crianças com RIS surge como o grupo (teoricamente) ideal para o estudo dos mecanismos subjacentes à remielinização, pois é a população de indivíduos com lesões de natureza desmielinizante instaladas mais precocemente na vida e sem qualquer manifestação clínica associada, assumindo-se este aspecto como resultante do eventual sucesso dos mecanismos de neuroreparação fisiologicamente im-

plementados. A remielinização é um mecanismo espontâneo de regeneração da mielina que é tanto mais eficaz quanto menor for a idade do indivíduo.⁴ Já foi demonstrado o seu benefício na prevenção da evolução da incapacidade em doentes com EM.⁵ Todavia, não existe qualquer terapêutica aprovada que possa funcionar como promotora da sua ocorrência. Talvez possam os indivíduos com diagnóstico de RIS, particularmente em idade pediátrica, constituir um modelo biológico fulcral para o seu entendimento e para o estudo de estratégias que visem a sua otimização.

Metodologia

Neste trabalho, far-se-á uma revisão narrativa e súmula da evidência que existe publicada sobre RIS em idade pediátrica. Para tal, efetuou-se uma pesquisa nas bases de dados PubMed® e Embase®, utilizando como palavras-chave “radiologically isolated syndrome”, “child” e “adolescent”. As referências bibliográficas indicadas por cada um dos trabalhos assim identificados foram também consultadas, sempre que oportuno.

Crítérios de Diagnóstico de RIS

Tratando-se de uma condição em que não existem manifestações clínicas associadas, é importante que os critérios de diagnóstico tenham alta especificidade, de forma a evitar o sobrediagnóstico (gerador de ansiedade, particularmente no caso de doença em crianças, bem como de consumo de recursos desnecessários) e a utilização de terapêutica modificadora de doença sem indicação para tal.

Tabela 1. Critérios de DIS e DIT definidos pelo grupo MAGNIMS.⁹

A disseminação no espaço (DIS) pode ser afirmada se estiverem envolvidas 2 das 5 seguintes áreas do sistema nervoso central:
≥ 3 lesões periventriculares
≥ 1 lesão infratentorial
≥ 1 lesão na medula espinhal
≥ 1 lesão no nervo óptico*
≥ 1 lesão cortical ou justacortical
A disseminação no tempo (DIT) pode ser afirmada se:
Houver pelo menos 1 lesão nova em T2 e/ou 1 lesão com realce após administração de gadolínio num exame de imagem feito posteriormente, comparando com a RM basal, independentemente do <i>timing</i> em que é obtido o exame de seguimento
Houver presença simultânea de lesões assintomáticas com realce após administração de gadolínio e lesões não realçadas pelo contraste, em qualquer momento

*Esta área lesional foi posteriormente desconsiderada, na revisão seguinte dos critérios de diagnóstico.

Os critérios de diagnóstico de RIS têm por base os critérios imagiológicos usados para diagnosticar EM, os critérios de McDonald. Estes foram pela primeira vez definidos em 2001⁶ e foram já alvo de várias revisões – em 2005,⁷ em 2010,⁸ em 2016 pelo grupo *Magnetic Resonance Imaging in Multiple Sclerosis* (MAGNIMS)⁹ e em 2017.¹⁰ A RIS foi mencionada pela primeira vez na revisão do grupo MAGNIMS, não sendo considerada na de 2010 (em 2005 ainda nem sequer tinha sido definida a RIS). Apesar da ausência de recomendações específicas, o grupo MAGNIMS propôs que, em adultos, o diagnóstico de RIS seja feito com base nos critérios radiológicos de disseminação no espaço (*dissemination in space*, DIS) e no tempo (*dissemination in time*, DIT) da EM⁹ (Tabela 1).

Efectivamente, comparando com os critérios contidos na revisão de 2010,⁸ o grupo MAGNIMS apenas fez surgir de novo a possibilidade de considerar as lesões do nervo óptico na afirmação de DIS. Posteriormente, na revisão de 2017,¹⁰ esta possibilidade voltou a ser retirada dos critérios, por se ter concluído que não tinha especificidade suficiente para o diagnóstico de EM.¹⁰

O grupo MAGNIMS considerou que, em crianças com mais de 11 anos de idade e sem uma apresentação sugestiva de encefalomielite aguda disseminada (ADEM), os critérios radiológicos de DIS e DIT deveriam ser os mesmos definidos para o adulto, segundo a revisão de 2010, sendo as suas propriedades epidemiológicas semelhantes, para o diagnóstico de EM.⁹ Daqui se conclui que a definição de RIS em crianças deverá ser assumida de acordo com o estabelecido pelos critérios de McDonald 2010, associando-se alguns pormenores incluídos na definição inicial de Okuda: as lesões devem ser ovóides e bem delimitadas, deverão ter 3 ou mais mm de diâmetro e a sua distribuição não deve ser compatível com um padrão vascular.¹

Foi nestes aspetos que se baseou Makhani *et al*, em 2017, para testar pela primeira vez o diagnóstico de RIS numa coorte de 38 crianças.² Em 2019, o mesmo grupo realizou um estudo com o objetivo de comparar a eficácia, enquanto preditores de um primeiro evento clínico, dos critérios de RM de DIS de McDonald de 2005 e do grupo MAGNIMS de 2016, ambos de forma isolada e em associação à presença de bandas oligoclonais no líquido cefalorraquídeo (LCR).³ Concluiu-se que a presença de bandas oligoclonais no LCR aumentava a especificidade de ambos os critérios de DIS. A especificidade

era superior quando utilizados os critérios de McDonald de 2005 associados à presença de bandas oligoclonais (83,3%). Apesar deste aumento de especificidade obtido pela adição do estudo do LCR, a discriminação entre crianças que, posteriormente, desenvolveram ou não manifestações clínicas compatíveis com EM foi reduzida, sugerindo a necessidade de se estudarem mais marcadores.³ Ainda assim, este estudo enfatiza a relevância da avaliação do LCR no âmbito da caracterização de doenças desmielinizantes do sistema nervoso central, o que acabou por ser reconhecido pelo painel de peritos que efetuou a revisão de 2017 dos critérios diagnósticos de EM – a deteção de bandas oligoclonais passou a ser considerada critério de DIT.¹⁰

Epidemiologia

Tratando-se de uma condição em que são identificadas lesões na RM sem que haja tradução clínica associada, os achados imagiológicos que definem a RIS são incidentais. Com o uso cada vez mais frequente deste exame de imagem, nomeadamente em crianças, têm sido reportados mais achados compatíveis com o diagnóstico de RIS, sendo as queixas de cefaleia as que motivam mais pedidos de exames.¹¹

Uma metanálise realizada em 2019, que incluiu 7 estudos, sendo incluído um total de 5938 indivíduos saudáveis até aos 21 anos, identificou achados incidentais em 16,4% dos casos, estando hiperintensidades de sinal da substância branca presentes em 1,9% dessas RM.¹² É importante referir que o significado clínico destas hiperintensidades não foi detalhado, pelo que podem corresponder a outras alterações que não lesões desmielinizantes, sugerindo que a prevalência destas últimas seja ainda menor. Num dos estudos incluídos nesta metanálise, que incluiu crianças entre os 9 e os 12 anos, apenas uma das 3966 crianças (0,03%) apresentou lesões compatíveis com o diagnóstico de RIS.¹³

Até à data, apenas dois estudos de coorte retrospectivos de crianças com RIS foram realizados, havendo sobreposição de ambas as coortes.^{2,3} O último, que identificou crianças com RIS num período de 22 anos, em 22 centros especializados no acompanhamento de doentes com EM, incluiu 62 crianças com o diagnóstico,³ o que sugere que se trata de uma condição muito rara nesta faixa etária. No estudo de 2017, verificou-se que 71% das crianças incluídas eram do sexo feminino e que a mediana da idade em que foi feita a primeira RM que permitiu o diagnóstico foi

de 15,4 anos.² Em Portugal, não existe qualquer estudo epidemiológico sobre a prevalência da RIS, tanto em adultos como em crianças. Ainda assim, o Hospital Pediátrico de Coimbra é o único centro português a contribuir com um caso para os estudos de Makhani *et al*,^{2,3} integrando o Consórcio Internacional para o Estudo da RIS. A **Fig. 1** corresponde ao resultado do estudo de imagem que conduziu a esse diagnóstico.

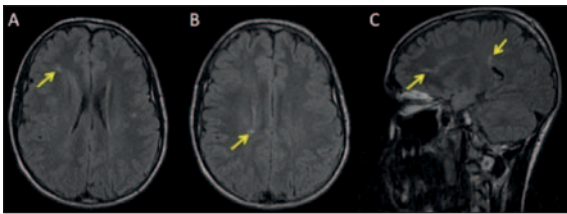


Figura 1. Imagens de RM crânio-encefálica de um adolescente de 17 anos de idade, a quem foi feito o diagnóstico de RIS. O estudo de imagem foi solicitado no âmbito da investigação etiológica de uma perturbação hipercinética do movimento, sugestiva do diagnóstico de tiques motores. O estudo T2 FLAIR axial (A e B) e sagital (C) permite a identificação de lesões periventriculares típicas de EM (setas).

Diagnóstico Diferencial

Apesar de não haver manifestações clínicas atribuíveis às lesões que permitem o diagnóstico de RIS, os doentes em que estes achados incidentais foram encontrados fizeram, na maioria dos casos, uma RM por apresentarem algum tipo de sintomatologia neurológica.¹⁴ Poderá, assim, ser colocada a hipótese de haver outro diagnóstico responsável pelos achados imagiológicos em determinados doentes, bem como que algumas crianças com RIS possam ter tido apenas um evento imunológico subclínico isolado.¹⁵ A definição (ou não) de uma manifestação clínica associada às próprias lesões de natureza desmielinizante será o maior desafio do diagnóstico diferencial da RIS, também em crianças – se existirem manifestações clínicas, poder-se-á assumir o diagnóstico de uma síndrome clínica isolada (CIS, do inglês *clinically isolated syndrome*), se não for possível a afirmação de DIS e DIT para EM.

Em adultos, a causa mais frequente para a obtenção da RM foi a cefaleia, sendo responsável pela indicação em cerca de 50% dos casos. Entre outras não tão comuns encontram-se o traumatismo de crânio, distúrbios psiquiátricos, distúrbios endocrinológicos e epilepsia.¹⁴ Já num estudo de coorte que incluiu 38 crianças, as cefaleias foram responsáveis por 53% das indicações (20 casos) para realização da RM, seguidas por crises epiléticas (4 casos), depressão (2 casos) e concussão cerebral

(2 casos).² Não se especificando o diagnóstico preciso da cefaleia, é de notar que a enxaqueca pode associar-se à presença de hiperintensidades de sinal em T2 na substância branca cerebral, na RM,¹⁶ mesmo em crianças.

Nos últimos anos, tem ganho algum protagonismo o conceito de “pródromo” de EM, referindo-se precisamente a um conjunto de sinais, sintomas ou outras manifestações que antecedem a apresentação clinicamente definitiva da doença.¹⁷ Ainda assim, apesar de o conceito ter sido introduzido no léxico médico, não existe um consenso sobre que tipo de sintomas incluir nesta mesma fase, nem mesmo na definição da sua duração.^{17,18} Uma revisão sistemática recentemente publicada considera as queixas ansiosas, depressivas, de disfunção cognitiva e mesmo a enxaqueca como sendo muito prevalentes na fase prodrómica da EM.¹⁹ Estes dados devem ser lidos com cautela, não implicando naturalmente qualquer relação de causalidade entre os referidos sinais e sintomas e o diagnóstico de EM. Esta afirmação é ainda mais relevante quando se considera a idade pediátrica, pois não existe especificamente para esta faixa etária qualquer evidência que permita suportar a caracterização de um verdadeiro pródromo. A RIS surge neste contexto com um potencial interesse adicional: o de biomarcador desta mesma fase prodrómica.¹⁷ Objetivando-se nos estudos de imagem do sistema nervoso a presença de lesões clinicamente silenciosas, não há como refutar a existência de desmielinização precoce, assintomática e, neste sentido, prodrómica. Ainda assim, haverá que aprofundar seriamente o estudo da RIS, para se perceber quando, como e quanto poderá antecipar o diagnóstico de EM.¹⁸

Evolução da RIS e Conversão para EM

A importância de identificar crianças com RIS assenta, sobretudo, na possibilidade de evolução para EM. Até ao momento, depois de estabelecido o diagnóstico não existe forma de prever se as crianças irão evoluir radiológica ou clinicamente para uma doença definitiva. Por essa razão, é fundamental perceber que grupo de crianças apresenta maior risco de conversão para EM.

O estudo retrospectivo de Makhani *et al*, realizado em 2017, identificou evolução radiológica em 23 crianças (61%), numa mediana de 1,1 anos desde a primeira RM, que conduziu ao diagnóstico de RIS. Verificou-se evolução para um primeiro evento clínico compatível com desmielinização do SNC em 16 crianças (42%),

numa mediana de 2,0 anos.² Já no estudo de 2019, realizado pelos mesmos autores, tendo sido expandida a coorte para 61 crianças, verificou-se evolução para um primeiro evento clínico numa menor percentagem de casos (36,1%, ou seja, em 22 crianças), numa mediana de tempo também inferior, de 1,7 anos desde a RM inicial.³ É importante notar que ambos os estudos são de natureza retrospectiva, incluindo crianças acompanhadas em centros especializados de EM, pelo que o risco de subsequente desenvolvimento de eventos clínicos pode estar sobrestimado.

Verificou-se ainda que constituíam fatores de risco para evolução clínica a presença de lesões na medula espinhal, na RM, bem como a presença de bandas oligoclonais (≥ 2) de IgG no LCR. Pelo contrário, não foram encontradas diferenças estatisticamente significativas no risco de evolução radiológica ou clínica com base na idade, sexo, raça, motivo de realização de RM, utilização dos critérios de 2005, presença de lesões que realçam com gadolínio, presença de lesões em locais típicos de EM ou níveis séricos de 25-hidroxivitamina D.² Em 2020, Makhani *et al*, com uma coorte de 89 crianças, concluiu que idade mais avançada aquando da realização da primeira RM está associada a risco aumentado de um evento clínico compatível com desmielinização do sistema nervoso central, particularmente para crianças com 13 anos ou mais, em comparação com crianças com idade inferior.²⁰

Abordagem

Ainda não foi definido qualquer algoritmo para a abordagem sistemática de crianças com RIS. Uma vez que os estudos de coorte publicados até agora foram todos de natureza retrospectiva, as técnicas de imagem e o momento temporal em que devem ser aplicadas não foram ainda padronizados.^{2,3}

A importância de definir um algoritmo para o acompanhamento destas crianças assenta sobretudo na possibilidade de dirigir a conduta com base no risco de evolução clínica de cada criança individualmente, por um lado evitando ansiedade desnecessária e, por outro, diminuindo a probabilidade de que se possa perder a melhor janela de oportunidade para a introdução de uma terapêutica. O ideal seria conseguir identificar que crianças têm um risco reduzido de evolução clínica (necessariamente para EM), mantendo-as num regime expectante. Pelo contrário, crianças que apresentassem um maior

risco, seriam acompanhadas num regime mais rigoroso e assíduo, de forma a identificar precocemente fatores de risco que justificassem uma intervenção (terapêutica ou com recursos a outros exames complementares) precoce.

Em adultos, foram já sugeridos algoritmos de abordagem da RIS.^{14,16,21} Em 2010, Sellner *et al* propuseram um algoritmo que dividia a intervenção em dois cursos: o primeiro, “wait”, para doentes de menor risco, em que se espera que ocorra um evento clínico, sem qualquer consulta ou exame de seguimento, crendo que o tratamento imunomodulador iniciado após o primeiro evento é suficiente; e o segundo, “follow”, para doentes de risco mais elevado, em que são realizados, após 6 e 24 meses, RM de seguimento, comprovando-se ou não a existência de DIT. No caso desta ocorrer, é sugerido o estudo do LCR para orientar o início do tratamento farmacológico.¹⁶ Já em 2018, um estudo sul-americano, que comparou dados colhidos nos Estados Unidos da América e na Europa, concluiu que 80%-94% dos neurologistas que acompanham doentes com RIS e que participaram nos estudos concordavam com a realização de punção lombar (PL) e análise da presença de bandas oligoclonais no LCR logo aquando do diagnóstico.²¹

No caso das crianças, o estudo com maior dimensão publicado até ao momento refere que a primeira manifestação clínica ocorreu numa mediana de 1,7 anos após o diagnóstico de RIS.³ Este estudo não apresentou o tempo decorrido entre a obtenção da primeira RM e o momento da evolução radiológica, mas o estudo que o mesmo grupo de autores realizou 2 anos antes, com uma coorte menor, revelou que a evolução radiológica ocorreu após uma mediana de 1,1 anos.² Com base nesta informação, ressalta a necessidade de equacionar a antecipação da obtenção dos exames de imagem de controlo, em crianças e adolescentes, tendo em consideração a proposta de Sellner *et al*.¹⁶ Em idade pediátrica, as evoluções radiológica e clínica parecem ser mais precoces.^{2,3,16}

Tendo sido já estabelecida uma relação de risco entre 3 variáveis – presença de ≥ 2 bandas oligoclonais no LCR, presença de lesões na medula espinhal na RM e idade ≥ 13 anos – e a evolução para um primeiro evento clínico em crianças,^{2,3,20} faz sentido que aquelas sejam incluídas na definição do curso clínico (“wait” ou “follow”) que se venha a considerar. Por isso, em idade pediátrica, a realização de uma PL é importante, particularmen-

te se estiverem presentes quaisquer outros dos fatores de risco citados. Ainda assim, é um gesto invasivo e não isento de riscos, sendo de extrema importância a auscultação da opinião da família e da criança sobre a estratégia a assumir. Para obviar estas dificuldades, encontra-se em período de recrutamento um ensaio clínico (NCT03979391) que pretende avaliar a qualidade diagnóstica do uso de lágrimas de crianças com RIS e CIS para pesquisa de bandas oligoclonais, como alternativa à realização da PL.²²

Tratamento

Não se recomenda a utilização de fármacos modificadores de doença (imunomoduladores ou imunossuppressores seletivos) na abordagem da RIS, tanto em adultos como em crianças e adolescentes.^{11,14,16,21} Esta situação resulta do facto de não se atribuir às lesões identificadas qualquer manifestação clínica, mas foi já demonstrado que o tratamento precoce, após o primeiro evento clínico (ainda que sob a forma de CIS), atrasa a evolução para uma forma definitiva da doença (EM), seja pelo aumento da latência a um segundo surto, seja também pela redução da probabilidade de acumulação de novas lesões em RM.²³ É, pois, legítima a assumpção teórica de que a RIS corresponde a um estágio pré-clínico de EM e que poderia constituir-se como uma janela de oportunidade única para o controlo desta doença.¹⁵ Isto é especialmente importante na população pediátrica, dado saber-se que, em comparação com adultos, as crianças com CIS apresentam uma maior taxa de conversão para EM, bem como menor tempo até à ocorrência desta conversão.²⁴

A informação existente sobre a utilização de fármacos modificadores de doença em crianças com RIS é limitada. Num dos estudos conduzido por Makhani *et al*, verificou-se que cinco das 38 crianças foram tratadas com esse tipo de fármacos, nomeadamente com interferão- β 1a, antes da ocorrência de qualquer evento clínico. Duas destas manifestaram os primeiros sintomas 3,4 meses e 10,1 anos após o início do tratamento, enquanto as restantes três se mantiveram assintomáticas após 1,7 a 15,3 anos.² Não é possível extrair qualquer conclusão robusta que relacione a utilização dos fármacos e a conversão a formas clinicamente definitivas de EM. Já se encontram a decorrer ensaios clínicos para avaliar a eficácia de dimefilumarato (estudo ARISE, NCT02739542) e teriflunomida (estudo TERIS; NCT03122652) na prevenção de um primeiro evento clínico em adultos com diagnóstico

de RIS,^{25,26} mas nenhum em crianças. É compreensível que assim seja, pois, para além de extremamente rara nesta faixa etária, a RIS coloca um desafio adicional aos clínicos: a identificação de crianças ou adolescentes com um perfil de risco significativo de evolução para CIS e/ou EM, em que se justifiquem os efeitos adversos que são conhecidos e atribuíveis aos fármacos em causa, sendo que o tempo ideal de exposição não se encontra, de todo, esclarecido.¹¹

Dado que o principal motivo de reserva relativamente à utilização de fármacos modificadores de doença em idade tão precoce é precisamente o perfil de segurança a longo prazo, é importante que seja ponderada, especialmente em crianças, a adoção de estilos de vida protetores. Em crianças com EM, já foi feita a associação entre maiores níveis séricos de vitamina D e uma diminuição em cerca de 34% na taxa de surtos, estando igualmente associados a este resultado o aumento do consumo de vegetais e a prática de exercício físico.²⁷ Existem, assim, relatos de suplementação com vitamina D em indivíduos com RIS,²⁸ embora tal procedimento careça de estudos dirigidos e recomendações formais.

RIS: O Modelo Biológico Ideal para o Estudo da Remielinização?

Remielinização na EM

Nos últimos anos, as terapêuticas desenvolvidas para tratamento da EM têm-se focado no controlo dos mecanismos inflamatórios e autoimunes conhecidos, de forma a minimizar a atividade da doença e, consequentemente, diminuir a probabilidade de ocorrência de surtos e de progressão da incapacidade. A procura de formas de intervenção terapêutica mais eficazes a longo prazo tem sido desafiante.⁵ Com base na evidência de que a remielinização confere, de facto, neuroproteção em humanos, através de estudos anatomopatológicos *post-mortem* e estudos de imagem *in vivo* (técnicas avançadas de RM e de imagem molecular com tomografia por emissão de positrões [PET], utilizando, por exemplo, marcadores de neuroinflamação e ativação microglial, como o [¹¹C]--(R)-PK11195),⁵ faz sentido considerar a promoção da remielinização endógena como uma opção terapêutica. Todavia, a identificação de alvos moleculares para estimulação das vias promotoras da remielinização permanece um desafio enorme, sendo ainda necessário um estudo aprofundado dos mecanismos que a permitem.

As células precursoras de oligodendrócitos (OPC's)

têm a capacidade de migrar para zonas desmielinizadas e aí transformarem-se em oligodendrócitos maduros, capazes de produzir mielina. Recentemente, estudos demonstraram que também os oligodendrócitos maduros que sobrevivem à lesão têm participação ativa no processo de remielinização.^{5,29,30} Para além da linhagem oligodendrocítica, também células com propriedades imunoinflamatórias, como as da microglia e astrócitos, intervêm na remielinização, pelas suas funções regenerativas, promovendo um microambiente favorável ao depósito de mielina recém-formada. As células da microglia, por exemplo, têm capacidade para a fagocitose de detritos de mielina danificada, processo que é fundamental para o correto enrolamento da mielina recém-formada; os astrócitos, por sua vez, produzem fatores de crescimento que promovem o recrutamento e diferenciação das OPC's.^{5,29,30} Por fim, as próprias células nervosas, tendo por base as evidências de que a estimulação de atividade neuronal promove a mielinização em mamíferos, aparentam ter também um papel ativo na promoção da remielinização.⁵

Remielinização, Idade e RIS

A eficiência da remielinização diminui com a idade.⁴ Esta diminuição pode dever-se ao envelhecimento e consequente perda de propriedades plásticas de qualquer uma das células envolvidas neste processo, das OPC's à microglia, passando pelos neurónios e pelos astrócitos. Alguns estudos tentaram já identificar esses mecanismos e são apontados vários: aumento do atraso da colonização das lesões por OPC's, atraso da diferenciação destas células, atraso na regulação da expressão de fatores de crescimento pró-remielinizantes, supressão insuficiente dos inibidores da diferenciação de OPC's, diminuição da *clearance* de detritos de mielina e aumento da rigidez do tecido em que se encontram os oligodendrócitos.^{4,31}

Em crianças com EM já foi demonstrado, através de uma técnica avançada de RM – transferência de magnetização –, que a capacidade de remielinização é tanto maior quanto menor a idade.³¹ Brown *et al* colocam a possibilidade de os doentes que desenvolvem EM em idade pediátrica reterem fatores de crescimento promotores de remielinização até mais tarde, justificando assim o maior tempo de latência entre o diagnóstico e a evolução para maior incapacidade neste grupo, em relação a doentes que são diagnosticados quando adultos.³¹ Se a RIS for assumida como a fase pré-clínica da EM, faz sentido considerá-la um período da doença em que a remielinização é rápida

e eficaz o suficiente para suprimir o aparecimento de manifestações clínicas. Sendo as lesões desmielinizantes que definem a RIS o evento desta natureza que mais precocemente surge na vida, é nas crianças que tal assume a máxima precocidade, que se cruza também com a máxima capacidade de reparação e remielinização. As crianças com RIS podem, assim, ser perspetivadas como o modelo biológico ideal para o estudo da capacidade de regeneração da mielina do sistema nervoso central.

A realização de estudos prospetivos de neuroreparação nestas crianças, usando métodos não invasivos, é um desiderato de imenso valor clínico. Todavia, a raridade da RIS nesta faixa etária, associada a alguma dificuldade metodológica existente para o estudo da remielinização tornam difícil o avanço desta área do conhecimento em ambiente clínico. Estudos colaborativos e de abrangência internacional serão necessários para ultrapassar estas dificuldades. Mas, apesar delas, os dados que desses eventuais estudos poderão surgir terão, seguramente, um impacto muito significativo na abordagem terapêutica de doenças primariamente desmielinizantes do sistema nervoso central, em qualquer idade.

Conclusão

O diagnóstico de RIS, particularmente em idade pediátrica, tem subjacente alguma incerteza. São várias as perguntas de investigação que se podem gerar em torno desta que é a forma de desmielinização do sistema nervoso central que mais precocemente acomete qualquer indivíduo. E todas elas carecem de uma resposta contundente e abrangente. Por isso, a promoção do estudo da RIS em crianças e adolescentes é fulcral, tanto mais que pode esta situação ajudar a clarificar a biologia da remielinização e a sua (aparente) eficácia em idade pediátrica. Em relação a este aspeto, existem imensas perguntas por responder. O futuro trará certamente respostas. ■

Contribuição dos autores

JS: desenho e execução do estudo, elaboração do manuscrito.

RF: revisão do manuscrito.

FP: desenho e execução do estudo, revisão do manuscrito.

Authors' contribution

JS: study design and execution, manuscript elaboration.

RF: manuscript review.

FP: study design and execution, manuscript review.

Responsabilidades Éticas

Conflitos de Interesse: Os autores declaram não possuir conflitos de interesse.

Suporte Financeiro: O presente trabalho não foi suportado por nenhum subsídio o bolsa ou bolsa.

Proveniência e Revisão por Pares: Não comissionado; revisão externa por pares.

Ethical Disclosures

Conflicts of Interest: The authors have no conflicts of interest to declare.

Financial Support: This work has not received any contribution grant or scholarship.

Provenance and Peer Review: Not commissioned; externally peer reviewed.

References / Referências

- Okuda DT, Mowry EM, Behestian A, Waubant E, Baranzini SE, Goodin DS, et al. Incidental mri anomalies suggestive of multiple sclerosis: The radiologically isolated syndrome. *Neurology*. 2009;72:800-5. doi: 10.1212/01.wnl.0000335764.14513.1a.
- Makhani N, Lebrun C, Siva A, Brassat D, Carra Dallièrè C, De Seze J, et al. Radiologically isolated syndrome in children: clinical and radiologic outcomes. *Neurol Neuroimmunol NeuroInflamm*. 2017;4:e395. doi: 10.1212/NXI.0000000000000395.
- Makhani N, Lebrun C, Siva A, Narula S, Wassmer E, Brassat D, et al. Oligoclonal bands increase the specificity of MRI criteria to predict multiple sclerosis in children with radiologically isolated syndrome. *Mult Scler J Exp Transl Clin*. 2019;5:2055217319836664. doi: 10.1177/2055217319836664.
- Neumann B, Segel M, Chalut KJ, Franklin RJM. Remyelination and ageing: reversing the ravages of time. *Mult Scler*. 2019;25:1835-41. doi: 10.1177/1352458519884006.
- Lubetzki C, Zalc B, Williams A, Stadelmann C, Stankoff B. Remyelination in multiple sclerosis: from basic science to clinical translation. *Lancet Neurol*. 2020;19:678-88. doi: 10.1016/S1474-4422(20)30140-X.
- McDonald WI, Compston A, Edan G, Goodkin D, Hartung HP, Lublin FD, et al. Recommended diagnostic criteria for multiple sclerosis: guidelines from the International Panel on the diagnosis of multiple sclerosis. *Ann Neurol*. 2001;50:121-7. doi: 10.1002/ana.1032.
- Polman CH, Reingold SC, Edan G, Filippi M, Hartung HP, Kappos L, et al. Diagnostic criteria for multiple sclerosis: 2005 revisions to the "McDonald Criteria". *Ann Neurol*. 2005; 58:840-6. doi: 10.1002/ana.20703.
- Polman CH, Reingold SC, Banwell B, Clanet M, Cohen JA, Filippi M, et al. Diagnostic criteria for multiple sclerosis: 2010 revisions to the McDonald criteria. *Ann Neurol*. 2011;69:292-302. doi: 10.1002/ana.22366.
- Filippi M, Rocca MA, Ciccarelli O, de Stefano N, Evangelou N, Kappos L, et al. MRI criteria for the diagnosis of multiple sclerosis: MAGNIMS consensus guidelines. *Lancet Neurol*. 2016;15:292-303. doi: 10.1016/S1474-4422(15)00393-2.
- Thompson AJ, Banwell BL, Barkhof F, Carroll WM, Coetzee T, Comi G, et al. Diagnosis of multiple sclerosis: 2017 revisions of the McDonald criteria. *Lancet Neurol*. 2018;17:162-73. doi: 10.1016/S1474-4422(17)30470-2.
- Wilbur C, Yeh EA. Radiologically isolated syndrome in children: Current knowledge and future directions. *Mult Scler Relat Disord*. 2018;24:79-84. doi: 10.1016/j.msard.2018.06.010.
- Dangouloff-Ros V, Roux CJ, Boulouis G, Levy R, Nicolas N, Lozach C, et al. Incidental brain MRI findings in children: A systematic review and meta-analysis. *Am J Neuroradiol*. 2019;40:1818-23. doi: 10.3174/ajnr.A6281.
- Jansen PR, Dremmen M, van den Berg A. Incidental Findings on Brain Imaging in the General Pediatric Population. *N Engl J Med*. 2017;377:1593-5. doi: 10.1056/NEJMc1710724.
- Granberg T, Martola J, Kristoffersen-Wiberg M, Aspelin P, Fredrikson S. Radiologically isolated syndrome - Incidental magnetic resonance imaging findings suggestive of multiple sclerosis, a systematic review. *Mult Scler J*. 2013;19:271-80. doi: 10.1177/1352458512451943.
- Makhani N. The Radiologically Isolated Syndrome: An Opportunity to Prevent Multiple Sclerosis in Children. *Pediatr Neurol*. 2018;85:13-5. doi: 10.1016/j.pediatrneuro.2018.05.009.
- Sellner J, Schirmer L, Hemmer B, Mühlau M. The radiologically isolated syndrome: Take action when the unexpected is uncovered? *J Neurol*. 2010;257:1602-11. doi: 10.1007/s00415-010-5601-9.
- Makhani N, Tremlett H. The multiple sclerosis prodrome. *Nat Rev Neurol*. 2021;17:515-21. doi: 10.1038/s41582-021-00519-3.
- Tremlett H, Marrie RA. The multiple sclerosis prodrome: Emerging evidence, challenges, and opportunities. *Mult Scler*. 2021; 27:6-12. doi: 10.1177/1352458520914844.
- Yusuf FLA, Ng BC, Wijnands JMA, Kingwell E, Marrie RA, Tremlett H. A systematic review of morbidities suggestive of the multiple sclerosis prodrome. *Expert Rev Neurother*. 2020; 20:799-819. doi: 10.1080/14737175.2020.1746645.
- Makhani N, Lebrun-Frenay C, Siva A, Wassmer E, Narula S, Mar S, et al. Older Age Is Associated with a First Clinical Demyelinating Event in Children with the Radiologically Isolated Syndrome (2671). *Neurology*. 2020;94:2671.
- Carnero-Contentti E, Pettinicchi JP, Caride A, López PA. Decision-making on radiologically isolated syndrome among Argentinean neurologists: A survey based on clinical experience. *Mult Scler Relat Disord*. 2019;27:61-4. doi: 10.1016/j.msard.2018.09.030.
- Isoelectric Focusing of Tears in Children With Radiologically Isolated or Clinically Isolated Syndrome (OBIT). [consultado Maio 2021] Disponível em: <https://clinicaltrials.gov/ct2/show/NCT03979391>
- Forster M, Graf J, Mares J, Aktas O, Hartung HP, Kremer D. Drug Treatment of Clinically Isolated Syndrome. *CNS Drugs*. 2019;33:659-76. doi: 10.1007/s40263-019-00647-x.
- de Vries RMV, van Pelt ED, Mescheriakova JY, Wong YYM, Ketelslegers IA, Siepman TAM, et al. Disease course after clinically isolated syndrome in children versus adults: a prospective cohort study. *Eur J Neurol*. 2017;24:315-21. doi: 10.1111/ene.13196.
- Assessment of Tecfidera® in Radiologically Isolated Syndrome (RIS) (ARISE). [consultado Maio 2021] Disponível em: <https://clinicaltrials.gov/ct2/show/NCT02739542>.
- Randomized, Double-blinded Study of Treatment: Teriflunomide in Radiologically Isolated Syndrome (TERIS). [consultado Maio 2021] Disponível em: <https://clinicaltrials.gov/ct2/show/NCT03122652>.
- Brenton JN, Kammeyer R, Gluck L, Schreiner T, Makhani N. Multiple Sclerosis in Children: Current and Emerging Concepts. *Semin Neurol*. 2020;40:192-200. doi: 10.1055/s-0040-1703000.
- Makhani N. Treatment Considerations in the Radiologically Isolated Syndrome. *Curr Treat Options Neurol*. 2020;22:3. doi: 10.1007/s11940-020-0608-8.
- Baaklini CS, Rawji KS, Duncan GJ, Ho MFS, Plemel JR. Central Nervous System Remyelination: Roles of Glia and Innate Immune Cells. *Front Mol Neurosci*. 2019;12:225. doi: 10.3389/fnmol.2019.00225.
- Franklin RJM, Frisén J, Lyons DA. Revisiting remyelination: Towards a consensus on the regeneration of CNS myelin. *Semin Cell Dev Biol*. 2020;S1084-9521(20)30157-9. doi: 10.1016/j.semcdb.2020.09.009.
- Brown RA, Narayanan S, Banwell B, Arnold DL, Canadian Pediatric Demyelinating Disease Network. Magnetization transfer ratio recovery in new lesions decreases during adolescence in pediatric-onset multiple sclerosis patients. *Neuroimage Clin*. 2014;6:237-42. doi: 10.1016/j.nicl.2014.09.003.